Über

doppelte Atrio-Ventrikularostien.

Mit einer lithographischen Tafel.

Inaugural-Dissertation

der

medicinischen Facultät zu Königsberg in Pr.

zur

Erlangung der Doctorwürde

in der

Medicin, Chirurgie und Geburtshilfe

vorgelegt und nebst den beigefügten Thesen öffentlich verteidigt

Mittwoch, den 15. Juli 1896, Mittags 12 Uhr

von

Isidor Cohn

pract. Arzt.

Opponenten:

Herr **Georg Dobrick,** cand. med.

„ **Severin Simoneit,** pract. Arzt.

Königsberg i. Pr.

Druck von Rich. Schenk, Fleischbänkenstr. 15.

1896.

Seinen teuern Eltern

gewidmet.

Digitized by the Internet Archive
in 2026

https://archive.org/details/IA40153514_0151

Im Mai vorigen Jahres fand Herr Professor Nauwerck, als er im Sections-Kurs das Herz eines 71jährigen Mannes demonstrirte, ein doppeltes Mitralostium. Er riet mir, die Missbildung genauer zu beschreiben, da bisher seines Wissens nur zwei Fälle doppelter Atrio-Ventrikularostien veröffentlicht worden seien, deren Deutung überdies noch zweifelhaft erscheinen müsse. Durch die Güte des Herrn Geheimrat Neumann, dem ich gerne an dieser Stelle meinen verbindlichsten Dank abstatte, bin ich in der angenehmen Lage, eine Abbildung des Herzens, welche Herr Maler Braune für das pathologisch-anatomische Institut angefertigt hat, meiner Arbeit beifügen zu können.

Der Sektionsbericht giebt folgende pathologisch-anatomische Diagnose: Amputation des Oberschenkels mit Gangrän des Stumpfes, Arteriosklerose, Nierencirrhose, Hypertrophie und Dilatation des Herzens, fettige Degeneration des linken Ventrikels, sklerotische Klappenveränderungen, doppeltes Mitralostium, Lobulärpneumonie, fibrinöse Pleuritis, Lungenemphysem, Lungenödem, Milzschwellung, fibrinöse Peritonitis, Pseudomelanose im Ileum, Thromben der Arteria femoralis.

Ueber das Herz findet sich folgendes vermerkt:

Im Herzbeutel befinden sich wenige Tropfen seröser Flüssigkeit. Das Herz ist mit gut entwickeltem Panniculus adiposus versehen. Die Coronararterien und deren Aeste, besonders der Ramus descendens anterior, sind geschlängelt und vielfach mit Kalkeinlagerungen versehen. Das Herz ist vergrössert, besonders verlängert. Die Spitze wird in grosser Ausdehnung vom linken Ventrikel gebildet. In beiden Herzhälften finden sich mässige Blutmengen, theils geronnen, theils flüssig. Die Mitralis ist für zwei, die Tricuspidalis für drei Finger durchgängig. Leichte Dilatation und Hypertrophie des rechten Ventrikels. Die durchschnittliche Dicke der Muskulatur beträgt 4 Millimeter. Die Klappen rechts sind normal.

Das linke Atrium ist von rundlicher Form und gewöhnlicher Weite. Mässige Dilatation und Hypertrophie des linken Ventrikels. Dicke der Muskulatur 12 Millimeter. Ihre Farbe ist graugelblich, diffus trübe.

Rigide Aortenklappen mit basalen Kalkeinlagerungen, mässig entwickelte Sklerose der Aorta mit Verkalkung.

Der hintere Mitralzipfel weist auf der der Vorkammer zugewandten Fläche zwei etwa hirsekorngrosse Höcker auf, die sich hart anfühlen und Kalkkonkremente enthalten. Der freie Rand ist mit Verdickungen von glatter Oberfläche und derber Konsistenz versehen.

Der vordere Mitralzipfel besitzt ebenfalls Randverdickungen und Kalkeinlagerungen.

Neben dem Hauptostium besteht ein zweites, kleines Mitralostium, dessen Beschreibung unten erfolgt.

An der Pulmonalis ist nichts auffälliges zu bemerken.

Ich hebe weiter hervor, dass sich auf beiden Seiten die Arterie und Vene der Niere doppelt vorfindet.

Der betreffende Kranke war in der chirurgischen Klinik behandelt worden. Die Krankengeschichte konnte ich nicht erhalten.

Ich schliesse nun die genauere Beschreibung des in Formalin aufbewahrten Herzens an, unter Hinweis auf die oben gegebenen Bemerkungen über den Befund bei der Section.

Die Herzspitze zeigt keine auffallende Einkerbung an Stelle des Sulcus longitudinalis anterior.

Der rechte Vorhof bietet abgesehen vom Herzohr, keine Besonderheiten. Der Eingang in letzteres ist ein von oben nach unten verlaufender Spalt, der durch eine Gruppe von schlanken parallel zu einander und wagerecht gestellten, zylindrischen Muskelbälkchen in zwei Oeffnungen, eine obere kleinere, für eine dicke Sonde durchgängige, und eine untere grössere, für den Mittelfinger bequem passirbare getheilt wird. Diese Muskelmasse entspringt als bleistiftdicker Strang am hinteren Umfang des Herzohreinganges und löst sich fächerförmig in eine Reihe von Trabekeln auf, die sich an der vorderen Wand des Herzohres bis gegen die Spitze hin inseriren.

Die hintere Wand der Vorkammer zeigt zahlreiche, von einem einzelnen stärker ausgebildeten Muskel entspringende, fächerförmig sich ausbreitende Musculi pectinati.

An der medialen Wand ist die mehr rundliche fossa ovalis sichtbar, umzogen von einem deutlich markirten gewölbten Saume.

Die Trikuspidalklappe ist in drei Zipfeln angelegt, die sich deutlich von einander abgrenzen. Sie sind von normaler Grösse, zarter Beschaffenheit, ohne Auflagerungen, Verkürzungen oder Verwachsungen. Zu den Zipfeln ziehen zahlreiche zarte und lange Sehnenfäden. Diese kommen von mehreren kleinen, teils aus dem Grunde des Ventrikels, teils von der vorderen Wand sich erhebenden Papillarmuskeln her.

Das linke Atrium hat eine glatte Innenfläche und geht nach vorn zu mit einer für den Zeigefinger bequem durchgängigen Oeffnung in das linke Herzohr über. Daselbst springen einzelne zarte Muskelbälkchen vor.

Das Mitralostium ist mit zwei, deutlich von einander unterschiedenen Zipfeln versehen. Beide umschliessen das Ostium mit einer Peripherie von 10 cm. An der Rückseite des Ventrikels am Uebergang zwischen Kammer- und Aortensegel findet sich ein halberbsengrosses, dicht dem Rande anliegendes chronisches Klappenaneurysma, welches die Concavität gegen die Ventrikelhöhle kehrt.

Der hintere Zipfel ist von normaler Form und Grösse.

Der vordere Zipfel (siehe die Tafel) ist mit einer spaltförmigen Oeffnung versehen, sie misst gerade gestreckt, 2 Centimeter und verläuft parallel dem Mitralostium. Die beiden Ränder des Spaltes sind gewellt, doch ziemlich dicht einander anliegend.

Die Lage des Spaltes ist derart, dass er links mit der Grenze des Zipfels abschneidet und annähernd ebenso weit vom freien Rand der Klappe wie vom fibrösen Ring entfernt ist. Die eigentliche Gestalt dieses Zipfels wird durch diese Oeffnung nicht beeinflusst.

Von diesem länglichen Spalt bezw. von seinen beiden Längsseiten erheben sich ventrikelwärts zwei kleine Segel, derart, dass sie mit den, den Rand des Spaltes bildenden Teilen des vorderen Miltralzipfels, einen stumpfen Winkel bilden. Sie sind kurz, dünn und zart und liegen einander mit ihren freien Rändern an.

Die Papillarmuskeln sind in einer vorderen und einer hinteren Gruppe angeordnet.

In der vorderen Gruppe befinden sich drei Papillarmuskeln.

Da aber zwei von ihnen mit ihren Muskelbäuchen vollständig verwachsen sind und lediglich an der Spitze eine Einkerbung besitzen, sieht man nur zwei Papillarmuskeln, dagegen drei Spitzen; der mit zwei Spitzen versehene

Papillarmuskel ist von annähernd gewöhnlicher Grösse, der andere auffallend klein und zierlich. Sie entspringen hoch oben, 3 Centimeter unterhalb des fibrösen Ringes also dicht unter dem Dache des Ventrikels, und zwar sitzt der kleinere über dem grossen, zweispitzigen Muskel. Zwischen beiden ist die dritte Spitze von vorn her (siehe die Tafel) deutlich sichtbar.

Die von dieser Gruppe entspringenden Sehnenfäden sind zart, dünn, wenig unter einander anastomosierend, und da sie dicht unter der Klappe entspringen, und nur einen kleinen Weg bis zur Insertion zu durchlaufen haben, sehr kurz. Sie laufen in drei Bündeln, die entsprechend ihrem Ursprung von den drei Spitzen deutlich von einander abgetrennt sind.

Diese Sehnenfäden versorgen allein die von dem oben beschriebenen, länglichen Spalt entspringenden Segelchen und zwar in der Weise, dass alle drei Bündel sich an der Versorgung beider Segelchen beteiligen, und dass ein Teil an den freien Rand, ein anderer Teil an die der Ventrikelhöhle zugekehrte Fläche sich inseriert.

Die hintere Gruppe (siehe die Tafel) besteht aus vier Papillarmuskeln, zwei äusseren und zwei inneren, gleichzeitig hinter den ersteren gelegenen. Die äusseren sind kräftig, kegelförmig und ganz spitz zulaufend, die inneren platt, schwächer entwickelt und von unregelmässigen Formen. Sie sind wenig von der Wand unterschieden, und der eine von ihnen ist von dem nach links gelegenen, äusseren Papillarmuskel nur durch eine seichte Furche getrennt.

Die von diesen vier Papillarmuskeln entspringenden Sehnenfäden laufen in vier Bündeln. Die Fäden der einzelnen Bündel sind lang, zart, dünn, wenig untereinander verbunden und versorgen den Kammer- und den Aortenzipfel der Mitralis in der Weise, dass sie zum Teil an den freien Rand, zum Teil an die dem Ventrikel zugekehrte Fläche gehen.

Der eben beschriebene Befund ist wohl folgendermaassen aufzufassen.

Der Aorten- und der Kammerzipfel umschliessen das „primäre“ Mitralostium und bilden die „primäre“ Valvula mitralis. Der Aortenzipfel nun enthält einen länglichen Spalt, ein „secundäres“ Mitralostium. Letzteres ist mit einer richtigen Klappe versehen, der „secundären“ Valvula mitralis, was aus dem Vorhandensein zweier kleiner Segelchen und dem eigentümlichen Ansatz der vorderen Chordae tendineae erhellt. Die secundäre Valvula mitralis ist mit ihrem Ostium parallel der primären gestellt und bildet gleichsam ein verkleinertes Abbild derselben.

Auch der eigene Verschlussapparat der secundären Klappe, die vordere Papillarmuskelgruppe bietet ein ähnliches Bild wie die hintere, nur in verkleinertem Maassstabe.

Die von dem Spalt vorn und hinten entspringenden beiden kleinen Segelchen entsprechen in ihrem Bau und in ihrer Lokalisation den beiden grossen Segeln der primären Mitralis.

Es handelt sich in diesem Falle also um ein doppeltes Mitralostium.

Eine solche Missbildung der Mitralis ist meines Wissens bisher nur einmal beschrieben worden und zwar von Greenfild, Double mitral Valve (Transactions of the Pathological Society of London. 1876)

Greenfild schreibt:

„Das vorgezeigte Präparat, welches aus der Leiche eines 28jährigen Mannes stammt, der unter der Behandlung von Dr. Bristowe stand und an den Folgen einer acuten Myelitis starb, ist ein Beispiel einer seltsamen Missbildung, von der ich keinen anderen Fall erwähnt finde. Es war kein Anzeichen, weder in der klinischen Beobachtung, noch im Zustande der Organe post mortem, vorhanden, dass die Missbildung irgend welche krankhafte Folgen gehabt hätte.

Das Herz war etwas, aber nicht beträchtlich vergrössert. Unaufgeschnitten war das Aussehen normal und der Klappenschluss bei der Wasserprobe vollständig. Hingegen sah man bei der Betrachtung der Mitralklappe vom Vorhofe her zwei verschiedene Oeffnungen von ungleicher Grösse; während in der Ruhe die kleinere Oeffnung so erschien, als wäre sie ein unregelmässiges Loch in einem Segel, und als sei sie durch eine Ruptur hervorgebracht, fand man, dass, wenn ein Wasserstrahl in den Ventrikel floss, dieses kleinere Orificium, so gut wie das grössere, sich vollständig durch kleine Segel schloss.

Die kleine Oeffnung besass einen Durchmesser von mehr als $^1/_2$ Zoll und eine runde Gestalt; während bei der Systole diese Klappen zu derselben Höhe sich erhoben, wie die anderen, fielen sie während der Diastole zurück gegen die Ventrikelwand.

Bei der Betrachtung vom Ventrikel aus wurde es klar, dass das Mitralostium in zwei ungleiche Teile geteilt war, offenbar durch eine angeborene umschriebene Adhäsion zwischen den zwei Segeln, indem jeder der beiden Teile durch eigene Sehnenfäden versorgt wurde und in sich

selbst vollständig war. Das kleinere Ostium, das vorne uud links lag, empfing seine Sehnenfäden vollständig von dem kleinen vorderen Papillarmuskel, während der hintere und grössere Teil vollständig versorgt wurde durch Sehnenfäden von den grossen Muskelbündeln an der hinteren Wand.

Verdickungen oder andere Zeichen alter Klappenveränderungen fehlten durchaus. Die Segel sahen zart und auch sonst normal aus. Die Oberfläche von dem, was man Septalteil nennen müsste, war glatt und senkte sich vollständig an beiden Seiten nieder, so dass kein Widerstand gegen den Blutstrom durch denselben hervorgebracht wurde. Ausserdem bestanden auch keine Folgezustände einer Mitralstenose.

Ich kann keine andere Entstehungsursache über diese Missbildung annehmen, als die einer Adhäsion in einer sehr frühen Wachstumsperiode des Herzens.“

Ausserdem findet sich in der Literatur noch ein zweiter Fall von Verdoppelung eines Atrio-Ventrikularostiums angegeben, der diesmal nicht die Mitralis, sondern die Trikuspidalis betrifft, im übrigen aber wohl als gleichwertig aufzufassen ist, und zwar von Pisenti (Di una rarissima Anomalia della Tricuspide, Perugia 1888).

Unter Weglassung der für die Missbildung am Herzen unwesentlichen Punkte lautet die Mitteilung Pisenti's folgendermassen:

Im Januar fand ich bei der Autopsie einer Frau von 55 Jahren eine interessante Missbildung des Herzens.

Die anatomische Diagnose lautet, vom Herzen abgesehen, folgendermassen:

Oedem der Beine, Ascites, Muskatnussleber. Nierenatrophie, atrophische Stauungsmilz, bullöses Lungenemphysem, Hydrothorax, Hydropericard.

Das Herz ist sehr gross, aber von regelmässiger Gestalt. Es hat einen Querdurchmesser von 8,4 cm. Der Umfang, gemessen auf der Höhe des Ursprungs der Coronargefässe, beträgt 29 cm. Sorgfältig von Blut gereinigt, wiegt es 582 gr.

Auf der hinteren, zottigen und an epicardialem Fett sehr reichen Ventrikeloberfläche, sieht man einen Sehnenfleck von unregelmässiger Form, mit einem Maximaldurchmesser von 3, und einem Minimaldurchmesser von

1,8 cm. Die vordere Ventrikeloberfläche ist reich an epicardialem Fett, besonders im Verlauf der Coronargefässe und ihrer Verzweigungen.

Das Herz ruht mit seinem rechten Rand auf dem Diaphragma.

Die Spitze berührt unten die sechste Rippe. Seitwärts reicht es ungefähr bis in die Mitte zwischen Mammillar- und vorderer Axillarlinie.

Nach Eröffnung des linken Ventrikels sieht man, dass die Höhlung geräumig ist und die Wände leicht verdickt sind; sie erreichen eine Stärke von 11 mm. Er enthält eine grosse Menge geronnenen Blutes.

Das Trabeculärsystem ist gut entwickelt und zwar sind die Papillarmuskeln hypertrophisch. Diese inserieren sich mit ihren sehnigen Endigungen am Rande und teilweise auch an der Unterfläche der Mitralklappenzipfel.

Diese Sehnenfäden, besonders die des grossen Papillarmuskels, welche sich am Aortenzipfel vereinen, verdicken sich, nachdem sie auf eine kurze Strecke dünn geblieben sind, allmählich in bemerkenswerther Weise; jedoch behalten sie, sich der Klappe nähernd, immer den sehnigen Charakter.

Die Mitralklappe ist in ihrer ganzen Ausdehnung und an beiden Zipfeln verdickt. Der hintere Zipfel ist am Rande verdickt und etwas ausgezackt. Der Aortenzipfel zeigt eine glatte Randverdickung.

Die Höhle des linken Vorhofs ist geräumig und von ziemlich regelmässiger Gestalt. Das Herzrohr ist klein, sehr lang und eng, in seinem ersten Drittel zum rechten Winkel gebogen. Allmählich verengt es sich und kurz vor dem Ende zeigt es eine knopfförmige Anschwellung.

Das Endocard ist normal. Die Wände des Vorhofs sind ziemlich dick.

Die Aortenmündung ist etwas klein. Der Durchmesser beträgt nur 2 cm.

Die Semilunarklappen sind verdickt, besonders die am Ursprung der rechten Arteria coronaria gelegene.

Der Ursprung der Coronargefässe ist normal. Weder an der Mündung, noch ihrem Verlaufe atheromatöse Stellen.

Die Aorta zeigt geringe Aplasie.

Nichts pathologisches am Arcus; weder atheromatöse Stellen, noch Wandverkalkungen daselbst.

Der rechte Ventrikel hat starke Wände. Die sehr grosse Höhle enthält eine beträchtliche Menge koagulierten Blutes.

Das Trabeculärsystem ist gut entwickelt, der Pulmonalconus ist normal und hat starke und kräftige Wände. Die Valvulae sigmoideae sind dünn und weit, besonders eine ist vielfach gefenstert.

Die Mündung der Pulmonalis hat einen Umfang von 8,3 cm.

Die Klappenzipfel der Trikuspidalis sind ziemlich verdickt, besonders an ihrem freien Rand. Die Sehnenenden der Papillarmuskeln sind zart, und die Muskeln selbst ziemlich kräftig.

Das Atrio-Ventrikularostium ist weit und lässt ohne Schwierigkeiten drei Finger passieren.

Von den drei Zipfeln ist der hinterste sehr gross, und die anderen beiden zusammen erreichen nicht die Grösse des ersten. In diesem Zipfel nun findet sich jene interessante Missbildung, der Gegenstand dieser Mitteilung.

Dieser Zipfel wird von vier Papillarmuskeln, drei grossen, und einem ganz kleinen und zarten, gespannt. Der grösste, ein wirklicher Muskel, mit einem Bauch in der Mitte, sendet einen Teil seiner Sehnenfäden an den in Rede stehenden Zipfel, einen Teil an einen anderen. Dagegen stehen die übrigen drei Papillarmuskeln mit ihren Sehnenfäden nur zu diesem Zipfel in Beziehung.

Ungefähr in der Mitte des Zipfels, drei Millimeter von dem mit der Herzwand zusammenhängenden Rand, 7 mm vom freien Rand entfernt, liegt eine Oeffnung von annähernd ovaler Gestalt, mit dem grössten Durchmesser im Sinne der Länge der Klappe gerichtet. Die Oeffnung hat einen Umfang von 4,2 cm und lässt, allerdings mit einer gewissen Schwierigkeit, die Spitze des kleinen Fingers passieren. Die Oeffnung ist vorne von einem verdickten Wall, hinten von einer schiefen Ebene begrenzt. Vom vorderen Rand erhebt sich ein Segel, welches sich vom Zipfel der Trikuspidalis abgrenzt, da es einen Winkel mit ihm macht und zarter ist.

Die geneigte Ebene, welche hinten die Oeffnung begrenzt, wird gebildet von dem Zipfel, welcher ohne Unterscheidung in ein anderes Segel sich fortsetzt, das allmählich sich zuspitzt. Diese Segel haben eine Länge von drei bis vier Millimeter. Das hintere ist grösser, als das vordere; ihr freier Rand ist hier und da gezackt.

An diesem freien Rande kommen zum Ansatz: sowohl sehnige Ausbreitungen von den zu diesem Trikuspidalklappenzipfel gehörigen Papillarmuskeln, als auch solche, welche von einigen unter der Klappe stehen-

den kleinen Muskelchen herstammen, die gewissermaassen nur zarte, vom Trabekulärsystem herstammende Sehnenfäden darstellen.

Durch diese besondere Anordnung können die beiden Segel, welche von der Aussenlinie der Oeffnung entspringen, bis zu einem gewissen Punkt sich erheben, der durch die Ausdehnung der sehnigen Punkte bestimmt wird, und diese Aufrichtung geschieht von oben nach unten. Darum bilden die beiden Segel eine wirkliche Bikuspidalklappe, welche eine in einem Klappenzipfel der Trikuspidalis befindliche Oeffnung schliesst.

Der rechte Vorhof ist ziemlich geräumig und hat starke Wandungen. Die Fossa ovalis zeigt von dieser Seite gesehen, unten eine Art von ziemlich tiefer Aussackung, die sich ins Septum interventrikulare erstreckt.

Wie kann man eine so beschaffene Missbildung erklären? Die Embryologie reicht hier, wie mir scheint, nicht ganz zur Deutung aus: wer etwas bekannt mit der Entwickelung der Atrio-Ventrikularklappen ist, findet keine Beziehungen zum vorliegenden Fall.

Die Atrio-Ventrikularklappen entstehen aus kleinen Erhebungen, die hervorgebracht sind durch Ausstülpung und Verdickung des Endocards. Diese Ausstülpungen nehmen allmählich an Grösse zu, wenn der freie Rand und die Ventrikeloberfläche sich in Verbindung setzen mit den Papillarmuskeln und mit ihren sehnigen Enden (Bernays, Kölliker, Hertwig). Ihre Entwickelung vollzieht sich in einer zu einfachen Weise, als dass im Verlaufe derselben sich eine Erklärung dieser Missbildung finden könnte.

Ich glaube jedoch, dass eine Erklärung und zwar eine sehr einfache sich geben lässt.

Es ist bekannt, dass sehr oft in der Semilunarklappe kleine Oeffnungen sich finden, bald eine, bald viele, welche auf die Funktion der Klappe keinen Einfluss haben.

Es ist nun gewiss, dass diese Oeffnungen auf zwei Arten entstehen können, sei es, weil sich nach ihrer normalen Entwicklung eine partielle Zerreissung ereignet hat, wodurch in der Klappe eine kleine Oeffnung zurückgeblieben ist, sei es, weil in der Entwickelung der Klappe partielle Stillstände stattgefunden haben.

Ich glaube, dass diese Ursache, entweder auf die eine, oder andere Weise, in diesem Falle an der Trikuspidalis gewirkt hat.

Es ist Thatsache, dass, wenn diese Fensterungen recht häufig in den

Semilunarklappen der Aorta und Pulmonalis sind, sie selten an der Mitralis und Trikuspidalis gefunden werden, wenn auch einige Autoren solche beschrieben haben.

Aber die Seltenheit ist kein genügendes Hindernis, um nicht die Möglichkeit in diesem Falle zuzulassen und mit dieser Art der Betrachtung eine befriedigende Erklärung zu versuchen.

Deswegen glaube ich, dass die Oeffnung einer Stelle entspricht, an welcher die Klappe plötzlich eine partielle Entwickelungshemmung erfahren hat, dass die Oeffnung mit dem Wachstum der Klappe sich allmählich vergrössert hat, und dass auf diese Weise eine Uebereinstimmung mit der Bildung der beiden, die Oeffnung einschliessenden Segel, besteht.

Wir wissen in der That, dass in gleichem Schritt mit der Entwickelung der Trikuspidalis die Bildung der primordialen Papillarmuskeln einhergeht. Letztere setzen sich mit ihren Sehnenfäden nicht allein mit dem freien Rand der Klappenzipfel, sondern auch mit sehr vielen Stellen der nach dem Ventrikel schauenden Klappenoberfläche in Verbindung.

Meiner Auffassung nach verdanken die beiden das Loch einschliessenden Segel ihren Ursprung genau diesen sehnigen Ansätzen der Ventrikeloberfläche.

Wir müssen uns vorstellen, dass das Loch ebenso wie in dem Momente der gegenwärtigen Beobachtung, auch bei seiner Entstehung länglich gewesen ist, und dass die mit ihren Sehnenfäden sich nahe an das Loch ansetzenden Papillarmuskeln etwas kürzer als normal gewesen sind: dann können wir leicht verstehen, wie beim Spannen der ganzen Klappe, diese Teile, entsprechend der Oeffnung, eine Art von Depression haben erfahren müssen, mit gegen den Ventrikel gerichteter Convexität. Denn wenn auf der einen Seite in der Systole des Ventrikels die Klappe gespannt worden ist, auf der anderen Seite die zu kurzen Papillarmuskeln nur an dem der Oeffnung anliegenden Teile ziehen, so musste diese nach unten gegen den Ventrikel gezerrt werden.

Man kann sich leicht vorstellen, dass dies in der ersten Lebenszeit, in welcher durch diese Aenderung ein Kreislaufshindernis entstehen musste, geschehen sei.

Es war nicht unwahrscheinlich, dass im Laufe der Jahre durch einen jener Ausgleiche, welche glücklicherweise mit einer gewissen Sicherheit am Herzen eintreten, durch den plötzlichen Zug der Klappe beim Schliessen, und wenn sich ihre Muskeln und Sehnen verlängern, zu derselben Zeit

durch den Zug jene Theile der Klappe an Umfang zunahmen, welche sich am inneren Rande der Oeffnung fanden, sodass sie sich in dasselbe Niveau mit dem ganzen Saum setzen konnten, hermetisch das Loch verschliessend. Diese Anordnung musste sicher die schlimmen Wirkungen aufheben, welche durch die Gegenwart der Oeffnung erfolgt wären. Denn wenn die Oeffnung das Blut des Vorhofs in den Ventrikel nicht bei der Vorhofssystole, sondern bei der Ventrikelsystole hineingelassen hätte, so musste die Gegenwart eines so weiten Loches die Erscheinungen einer Trikuspidalinsufficienz hervorrufen.

Dass aber die Segel ihre Pflicht erfüllt haben, ergiebt sich aus dem vollständigen Mangel an Trikuspidalgeräuschen, welche sicher der aufmerksamen klinischen Untersuchung nicht entgangen sein würden.

Aus meiner Deutung dieser interessanten Missbildung folgt, dass sie, die auf den ersten Blick besondere Segel zu sein schienen, statt dessen als gegen den Ventrikel gewendete Falten der Trikuspidalis betrachtet werden mussten, welche, grösser geworden, und in ihrer Entfaltung von den Muskeln und Sehnen behindert, das in der Trikuspidalklappe befindliche Loch schlossen.*)

Diese drei Fälle von Verdoppelung eines Atrio-Ventrikularostiums sind einander in jeder Beziehung sehr ähnlich; bei den ersten beiden ist dies ganz offenbar. In beiden Fällen beteiligt sich nur ein Zipfel an der Bildung des zweiten Orificiums: in dem Falle Pisenti's ist es der hintere Trikuspidalzipfel, in dem vorliegenden Falle der Aortenzipfel der Mitralis. In beiden Fällen ist es ein Spalt, der direkt den Klappenzipfel durchsetzt. Die Lage des Spaltes in dem Klappenzipfel, seine Begrenzung, der Abgang der beiden kleinen Segel, ihre Form und Beschaffenheit, der

---

*) Pisenti erwähnt noch eine kurze Mitteilung über einen Fall von Biesiadecki (Untersuchungen aus dem pathologisch-anatomischen Institute in Krakau IV. Zwei seltene Bildungsfehler des Herzens 1872 pag. 49), die ich im Original trotz meiner Bemühungen nicht habe einsehen können. Pisenti selber giebt ihn anscheinend im Wortlaut folgendermassen wieder: „Der hintere Zipfel besteht aus einer entsprechend langen (1 112‘‘) und breiten Klappe, an der sich eine zweite kleine 6‘‘‘ lange und 1 112‘‘‘ breite inseriert, und zwar derartig, dass blos die seitlichen Flächen an die obere Fläche der Klappe sich anlegen, zwischen dem oberen Saum der kleinen Klappe uud der oberen Fläche der grösseren dagegen ein Spalt zurückbleibt.“

Ansatz der Sehnenfäden, ist fast gleich. Verschieden ist die Herkunft der Sehnenfäden. Denn während sie in meinem Fall von wirklichen Papillarmuskeln herstammen, treten sie in dem anderen Falle direkt aus der Herzwand hervor, haben also keine Papillarmuskeln. Nach Henle kommt dies auch normal vor. „Die Papillarmuskeln haben sich gleichsam in die Ventrikelwand zurückgezogen.“

Weiterhin weicht der Pisenti'sche Fall darin ab, dass dort ausser den beschriebenen Sehnenfäden, die aus der Wand direkt hervortreten, auch die Papillarmuskeln, welche den hinteren Trikuspidalzipfel versorgen, mit ihren Sehnenfäden an die kleinen Segel der secundären Oeffnung herantreten.

In meinem Falle wird das secundäre Ostium nur von den Sehnenfäden der vorderen Papillarmuskelgruppe versorgt.

Der dritte Fall scheint auf den ersten Anblick einen abweichenden Bau zu haben.

Wenn Greenfild sagt, dass das Mitralostium in zwei ungleiche Teile geteilt ist und daran gleich die Erklärung anschliesst, dies sei wahrscheinlich durch eine embryonale umschriebene Verwachsung der einander gegenüber liegenden Mitralzipfel geschehen, so möchte man meinen, dass es sich nicht um ein Ostium in einem Zipfel handelt, sondern, dass das zuerst normal angelegte Mitralostium in zwei ungleiche Teile geteilt sei, die ihrer Entstehung nach einander gleichwertig sind, dass das zweite Ostium ebenso wie das erste von beiden Segeln der Mitralis gebildet werde und dass keines von beiden die Grösse eines normalen Mitralostiums erreiche.

Es hat immer sein missliches, den Befund eines Autors anders deuten zu wollen, immerhin habe ich, namentlich nach der Abbildung, und nach der sehr kurzen Beschreibung Greenfild's den Eindruck, als ob eine andere Auffassung seines Falles zulässig wäre.

Ich glaube nämlich, dass er ganz mit dem vorliegenden Falle übereinstimmt. Greenfild beschreibt, dass vom Vorhof aus gesehen, es den Anschein gehabt habe, als ob in einem Segel ein Loch, entstanden durch eine Ruptur vorhanden gewesen sei. Vom Ventrikel her betrachtet fand sich, dass das kleinere Ostium vorne und links lag und vollständig von den kleineren, vorderen Papillarmuskeln versorgt wurde, während das hintere und grössere Ostium von den grossen Muskelbündeln an der hinteren Wand seine Sehnenfäden erhielt.

Daraus scheint sich mir eine vollständige Aehnlichkeit mit dem vorliegenden Falle zu ergeben.

Das was Greenfild Septalteil genannt hat, ist jene Brücke, die vom vorderen zum hinteren Ostium zieht und beide von einander trennt. Greenfild hält sie für eine kongenitale Verwachsungsstelle zwischen den beiden Mitralzipfeln. Diese Brücke ist in meinem Falle sowohl wie in dem von Greenfild jener Teil des Aortenzipfels, welcher das in ihm befindliche Nebenostium nach der Seite des Hauptostiums zu begrenzt.

Eine Nötigung, diese Brücke als eine pathologische Verwachsungsstelle anzusehen, liegt in meinem Falle durchaus nicht vor und dürfte auch in dem Falle von Greenfild nicht bestehen. Ein Vergleich dieser drei Fälle, von denen zwei ganz übereinstimmen, der dritte den beiden anderen sehr ähnlich ist, ergiebt also, dass das eigentliche Atrio-Ventrikularostium durch die secundäre Klappe gar nicht beeinflusst wird, da letztere nur als Anhängsel an einem Klappenzipfel des Hauptostiums sitzt.

Für alle diese Fälle ist, wie ich glaube, eine einheitliche Erklärung möglich.

Pisenti geht von der Ansicht aus, dass es sich um einen in frühester Zeit des embryonalen Lebens entstandenen Defekt in einem Klappenzipfel handelt, der sich unter dem Zwange physiologischer Einwirkungen, um keine Kreislaufstörungen zu veranlassen, mit einer Klappe versehen musste. Dieser Defekt soll entweder auf einen Einriss in der vollständig fertigen Klappe, oder eine partielle Hemmung während ihrer Entwicklung zurückzuführen sein, soll jedoch keineswegs durch einen normalen entwicklungsgeschichtlichen Vorgang hervorgerufen werden können.

Pisenti beschränkt sich auf diese etwas unbestimmte Darstellung der Entstehung des Defektes.

Welcher Art die Ursache ist, ob er an eine Endocarditis als Erklärung des Einrisses denkt, und welcher Art die Entwickelungshemmung ist, lässt sich nicht ersehen.

Trotzdem wäre immerhin die Frage gegenüber Pisenti nochmals aufzuwerfen, ob nicht vielleicht doch in der Entwickelungsweise des Klappenapparates Momente gegeben sind, welche eine Defektbildung in einem Klappensegel erklären würden, ohne dass man gerade einen pathologischen Einriss in der fertigen oder eine „partielle Hemmung“ in der sich entwickelnden Klappe annehmen müsste.

Ich habe deswegen die diesbezügliche Literatur durchgelesen. Seit den Untersuchungen von Bernays*) sind meines Wissens keine weiteren Arbeiten über die Entwickelung der Atrio-Ventrikularklappen erschienen.

Es schliesst sich z. B. Hertwig in der neuesten Auflage seines Lehrbuches der Entwickelungsgeschichte des Menschen und der Wirbeltiere, den von Bernays herrührenden Ergebnissen an.

Die Entwickelung der Atrio-Ventrikularklappen erfolgt, nachdem der Canalis auricularis durch die von der Kammer und Vorkammer heranwachsende Scheidewand in zwei Teile zerlegt ist, an den nun getrennten Ostia atrio-ventrikularia.

Bernays unterscheidet vier Stadien in der Entwickelung der Atrio-Ventrikularklappen.

Im ersten Stadium ist „der Zustand der Atrio-Ventrikularklappen morphologisch dadurch charakterisiert, dass dieselben rein endocardiale Vorsprünge sind, die keine Beziehungen zur Kammermuskulatur besitzen.“ Letztere ist von kleinen Hohlräumen durchsetzt, welche sich nach der Peripherie zu etwas verjüngend, sich bis fast unter das Pericard erstrecken. Diese Hohlräume stehen insgesammt mit der Ventrikelhöhle in Zusammenhang, sind gleichsam Ausbuchtungen derselben.

Im zweiten Stadium zeigt die Herzwand noch immer den schwammigen Bau, wobei jedoch die Muskelbalken das Uebergewicht über die Hohlräume bekommen. Die Trabekel oder Balken werden durch den Blutstrom gleichsam aus der Herzwand ausgespart. Die innerste Lage wandelt sich zu den Papillarmuskeln um.

„Gleichzeitig mit diesem Prozess, welcher die Isolierung, oder besser die Differenzierung der innersten Schicht des Trabekelnetzes zu einem mehr selbstständigen Teil der Herzwand bedingt, bildet sich durch das allmähliche Uebergreifen der vorwachsenden Muskelbalken auf die untere Fläche der die Klappe vorstellenden Endocardvorsprünge zwischen beiden eine Verbindung aus.“ Es charakterisiert sich also dieses Stadium durch die Beziehungen, in welche die Endocardklappen mit der Ventrikelmuskulatur treten. Es wird die Ventrikelwand, und besonders der unterhalb der Endocardklappen gelegene Teil, vom Blutstrom gewissermassen unterminiert und dadurch in die Bildung der Klappe mit eingezogen.

*) Morpholog. Jahrbuch 1876. pag. 479.

Das dritte Stadium lässt „den ganzen Klappenapparat mit Ausnahme des Klappenwulstes am freien Rand und der damit in Zusammenhang stehenden, bereits unterscheidbaren Endothellage, aus Muskelgewebe bestehen, und wir erkennen darin das charakteristische dieses Stadiums."

Im vierten Stadium tritt an Stelle des früher fast ganz muskulösen Apparates jetzt ein mit Ausnahme der Papillarmuskeln ganz bindegewebiger bezw. sehniger Klappenapparat.

Man könnte nun daran denken, dass in dem zweiten Stadium Umstände gegeben sind, welche zu einem Defekt in der Klappe führen können.

Während der Zeit der Entwickelung, in welcher das Blut in die Maschen der Kammerwand eintritt und die Muskulatur, besonders die dicht unterhalb der endocardialen Klappen gelegenen Partien unterwühlt, ist leicht die Möglichkeit gegeben, dass entweder durch ein übermässiges Andringen des Blutes gegen die gedehnten Muskellagen oder in mehr allmähliger Weise ein Durchriss stattfindet, welcher sodann als Oeffnung in einem Klappenzipfel erscheint.

Dass diese Oeffnung sich später als Klappe ausbildet, könnte man sich zur Not vorstellen, wenn an den Rändern der Oeffnung Muskelbalken stehen geblieben sind, welche später die Rolle wirklicher Papillarmuskeln übernehmen.

Die weitere Ausbildung der Klappe könnte man sich nach der Schilderung von Pisenti vorstellen, auf welche ich hinweise.

Diese Erklärung von Pisenti vermag indessen auch mit meiner Modification nicht zu befriedigen, da sie zu weit hergeholt ist und ganz nahe liegendes übersieht.

Mir scheint, als ob die Annahme einer Exzessbildung diese Herzanomalie am einfachsten und natürlichsten erklärt.

Man findet in allen drei Fällen an einem sonst normal entwickelten Klappenzipfel noch eine zweite Klappe angelegt, die mit allen denjenigen Bestandteilen versehen ist, welche das Wesen einer Herzklappe ausmachen, mit wirklichen Segeln, mit Sehnenfäden und der für eine Klappe charakteristischen Art und Weise des Ansatzes.

Für diese überzählig angelegte Klappe musste auch ein eigener Verschlussapparat eingerichtet werden. Und in der That sieht man,

dass in allen drei Fällen die vordere Papillarmuskelgruppe für diese secundäre Klappe allein eingerichtet ist. An dieser Thatsache ändert das Fehlen der Papillarmuskeln in dem Pisenti'schen Falle nichts. Denn dort werden sie durch jene unmittelbar aus dem Trabekulärsystem hervorgehenden Sehnenfäden ersetzt.

Die Annahme einer Exzessbildung erfährt in dem vorliegenden Falle eine gewisse Unterstützung durch einige Befunde am Herzen und Gefässsystem. Es finden sich in der vorderen Papillarmuskelgruppe drei Papillen mit drei Bündeln Sehnenfäden, während normal doch nur zwei Papillen vorkommen.

Auf den ersten Blick könnte es den Anschein haben, als ob auch die hintere Papillarmuskelgruppe mit ihren vier Papillarmuskeln als eine Ueberzahlbildung aufgefasst werden müsste.

Doch bleibt dabei zu bemerken, dass Henle ausdrücklich angiebt, es könne sich eine derartige Variation aus dem normalen Zustande in der Weise entwickeln, dass der aus zwei abgeplatteten zylindrischen Hälften bestehende Papillarmuskel eine weitergehende Teilung dadurch erfahren kann, dass die Hälften eines Hauptpfeilers auseinanderrücken und dass sich von dem Hauptpfeiler oder dessen Teilen zylindrische Nebenpfeiler abzweigen welche bald nur eine, bald mehrere Chorden abgeben. Immerhin wäre es ja denkbar, dass dieses offenbar seltenere Verhalten thatsächlich doch als Exzessbildung aufzufassen wäre.

Mit Vorsicht könnte man auch den Befund am rechten Herzohr heranziehen, zu welchem der Eingang vom Ventrikel her doppelt angelegt ist. Auch die Thatsache, dass die Nierengefässe auf beiden Seiten verdoppelt vorgefunden wurden, ist für diesen Erklärungsversuch nicht zu unterschätzen.

Ich beschränke mich absichtlich auf diese kurzen Worte, da ich nicht in der Lage bin, die Entstehung dieser überzähligen Bildung weiter erklären zu können.

In negativem Sinne wäre hervorzuheben, dass es sich, soweit meine vergleichend-anatomischen Kenntnisse reichen, nicht um eine atavistische Bildung handeln kann.

Die übrigen Organveränderungen, welche bei der Sektion vorgefunden worden sind, erklären ausreichend Krankheit und Tod des Patienten. Die Krankheitserscheinungen waren von der beschriebenen Doppelbildung der Mitralklappe unabhängig, sodass die Annahme gerechtfertigt ist, dass die

secundäre Mitralklappe im Leben des betreffenden Individuums ebenso funktionstüchtig gewesen ist wie die primäre.

Ich erfülle am Schlusse dieser Arbeit eine angenehme Pflicht, wenn ich Herrn Professor Nauwerck für die Anregung zu dieser Arbeit meinen ergebenen Dank ausspreche.

Thesen.

1. Das Glycogen entsteht in der Leber aus dem Nahrungszucker.

2. Die Galle ist kein eigentliches Verdauungssekret.

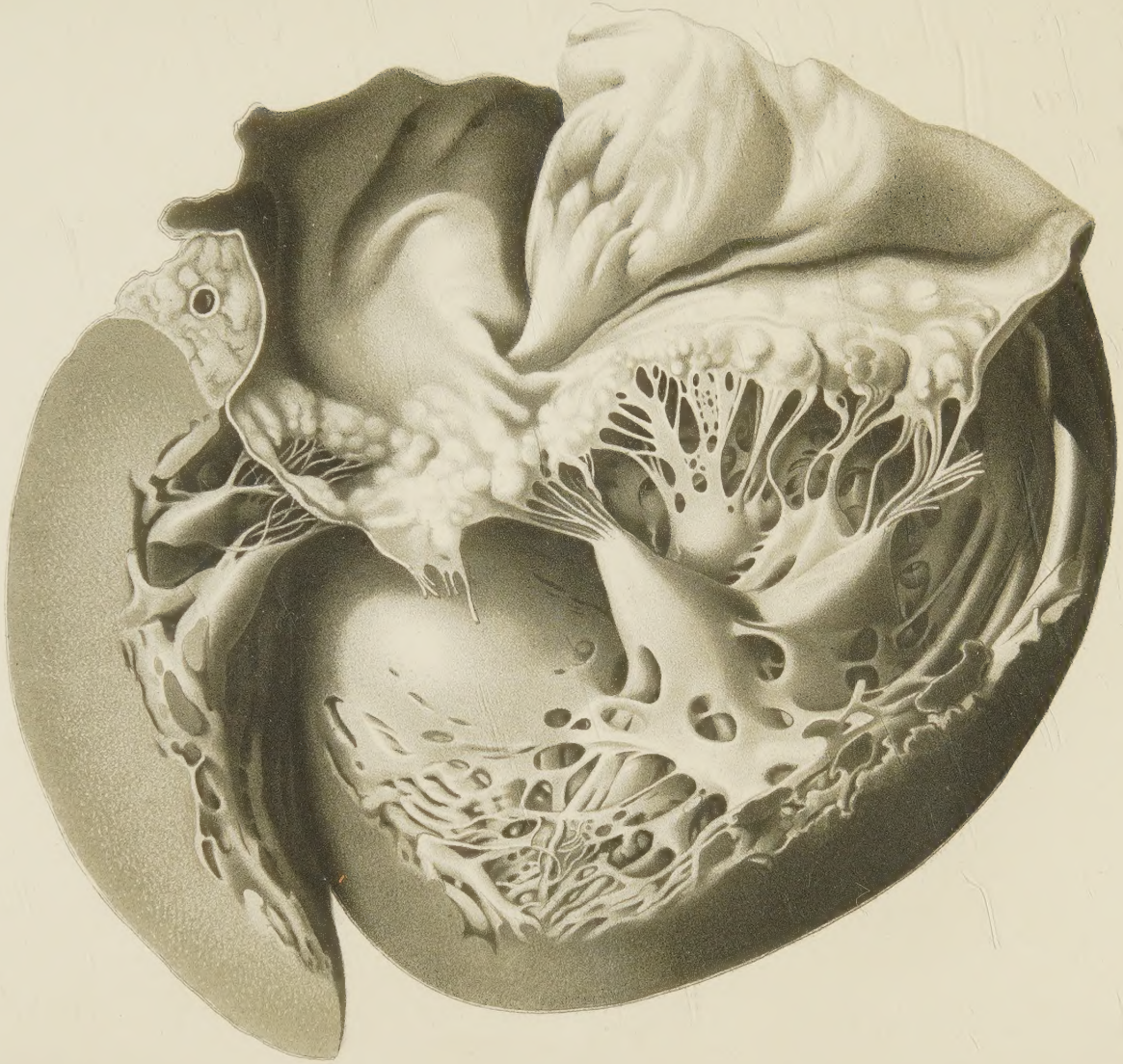

H. Braune gez.

Lith. Anst. v. Werner & Winter, Frankfurt a/M.

Lebenslauf.

Ich bin der Sohn des Kaufmanns Moritz Cohn und seiner Ehefrau Johanna geb. Pyritz, geboren am 13. September 1869 zu Krojanke Westpr. Ich besuchte das Gymnasium in Conitz und erhielt am 15. März 1888 daselbst das Reifezeugnis. Ich studierte Medizin, und zwar von Ostern 1888 bis Ostern 1891 in Berlin, von Ostern 1891 ab in Königsberg.

Am 15. Februar 1896 beendigte ich das Staatsexamen, am 2. Juli 1896 bestand ich das Examen rigorosum.

Ich hörte die Vorlesungen der Herren:

du Bois-Reymond, H. Braun, Dohrn, Gerhardt, Hartmann†, Hermann, Hertwig, A. W. v. Hofmann†, Jaffe, Klemperer, Kuhnt, Kundt†, Lange, Lichtheim, Michelson†, Münster, Nauwerck, Neumann, Schulze, Valentini, Virchow, Waldeyer, Zander.

Allen meinen Lehrern ergebensten Dank!

Isidor Cohn.